

## Rzadko spotykany przypadek olbrzymiego mięśniaka macicy

Kazimierz Nowosad, Andrzej Karmowski, Jadwiga Scheller, Adam Baron,  
Krystian Blok

I Katedra i Klinika Ginekologii i Położnictwa, ul. T. Chałubińskiego 3,  
50-368 Wrocław, PL,

<http://www.wlek.am.wroc.pl/content/view/3642/289/>

**Streszczenie:** Rzadko spotykany przypadek olbrzymiego guza-mięśniaka o ciężarze 38,7 kg wychodzącego z macicy (jedyne opisane na świecie!) u 49-letniej kobiety<sup>1</sup>. Operacja polegała na jednoczesnym, nadpochwowym usunięciu (wycięciu) macicy wraz z guzem i przydatkami.

**Słowa kluczowe:** guzy, mięśniaki, macica, ginekologiczne, mięśniak macicy, przydatki

**Abstract:** A rare case of colossal uterine myoma weighting 38,7kg (the only described case in the world!) in a 49 years old woman. The surgery consisted of a supravaginal excision of the uterus alongside with the tumor and adnexa.

**Keywords:** tumors, myoma, uterus, gynecological, uterine myoma, adnexa

### 1 Wprowadzenie

Mięśniaki macicy (*myomata uteri*) to nowotwory łagodne, najczęściej występujące, [3]. Stanowią około 15% wszystkich guzów narządu rodnej kobiety, [1]. Histologicznie są to guzy zbudowane z elementów tkanki łącznej i włókien mięśni gładkich (*fibromata, myomata, fibromyomata*), [2]. Omawiany przypadek jest szczególnie ze względu na rzadko spotykany rodzaj olbrzymiego mięśniaka macicy.

### 2 Opis przypadku

Pacjentka L.W. lat 49, bez zawodu, zamężna, rodziła dwa razy o czasie siłami natury, nie poroniła. Ostatnia miesiączka była przed rokiem. Badaniem ginekologicznym stwierdzono: nabłonek pochwy i części pochwowej - bez zmian. Część pochwowa walcowata, gładka z ujściem zewnętrznym poprzecznie szparowatym,

<sup>1</sup> Przedstawiany przypadek kliniczny został szczegółowo opisany przez autorów i opublikowany w *Ginekol. Pol.* 1975; 46(11):1213-1215

zamkniętym. Trzon macicy niebadalny, ściśle połączony z guzem o twardej spistości wypełniającym w całości jamę otrzewnową.

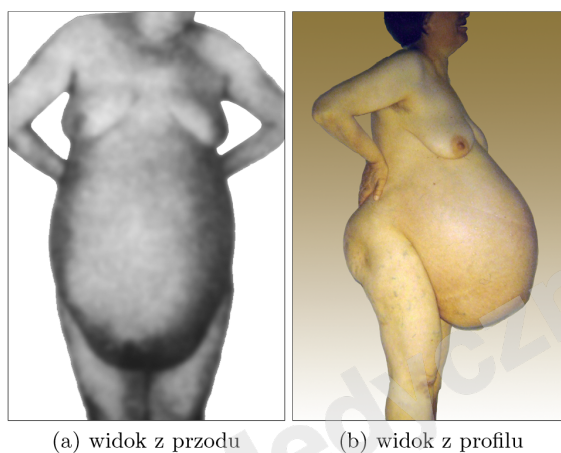


Fig. 1. Przypadek olbrzymiego mięśniaka macicy - pacjentka przed operacją

### 3 Zabieg

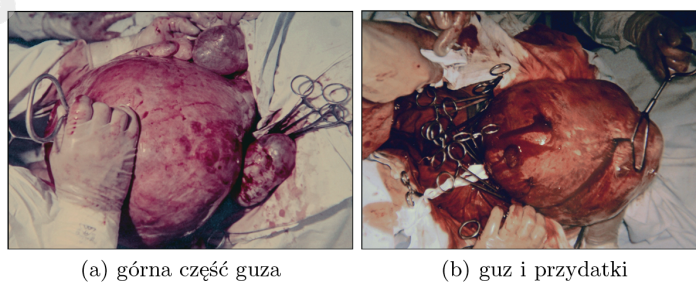


Fig. 2. Guz wyłoniony przed powłoki

Po otwarciu jamy otrzewnowej stwierdzono olbrzymi guz o twardej konsystencji, nierównej powierzchni wychodzący z trzonu macicy, wypełniający całą jamę otrzewnową od spojenia łonowego do wyrostka mieczykowatego z licznymi zrostami

z otoczeniem. Przydatki obustronnie zmienione były w guzy wielkości pięści. Zabieg operacyjny polegał na jednoczasowym nadpochwowym wycięciu macicy wraz z guzem i przydatkami. Pacjentka została wypisana z kliniki w dobrym stanie.

#### 4 Wyniki

W badaniu histopatologicznym wycinków guza: *fibromyoma benignum partim cysticum*. Mięsień trzonu macicy bez zmian nowotworowych. Jajowody - *salpingitis chronica non specifica*. Jajniki - *corpora albicantia et cystes folliculares*.

#### References

1. Bulski T., Bulska M.: Ginekologia, Warszawa (1967)
2. Howorka E.: Ginekologia, Warszawa (1967)
3. Kowalczykowska J.: Zarys anatomii patologicznej - ogólnej i szczegółowej, Warszawa (1968)